

Quilotórax bilateral asociado a linfoma no Hodgkin, folicular. Génesis del quilotórax

Bilateral Chylothorax Associated to Non-Hodgkin's Follicular Lymphoma. The Origin of Chylothorax

Víctor Mechán¹, Jorge Morón², Antonio Salas³, Paula Cevallos⁴, Félix Llanos⁵, Luis Rojas⁶, Gustavo Cerrillo⁷.

RESUMEN

Varón de 50 años, con 7 meses de enfermedad caracterizada por mialgias, astenia, y malestar general. cinco meses antes de ingresar al Hospital Dos de Mayo (HNDM), desarrolla derrame pleural derecho que requiere drenaje pleural (1500-2500 cc/día). Internado en el HNDM se descubre un derrame pleural bilateral con incremento de triglicéridos. Una tomografía espiral multicorte (TEM), de tórax con contraste demostró adenopatías mediastinales, derrame pleural bilateral, líquido al interior de la pleura mediastinal derecha posterior adyacente a D10-D11-D12, e imagen osteolítica en cuerpo vertebral de D11. Una biopsia de ganglio axilar izquierdo, reveló un Linfoma no Hodgkin (LNH), folicular de células grandes y pequeñas. Estando sometido a una dieta alta en triglicéridos de cadena media y aceite de oliva como suplemento el paciente recibió quimioterapia (Dexametasona, Ciclofosfamida, Doxorubicina, Vincristina), siendo dado de alta después del primer ciclo, con programación de quimioterapias cada 3 semanas y toracocentesis evacuatorias periódicas condicionales. Después de 5 meses de tratamiento, el quilotórax bilateral desapareció.

Palabras clave: Quilotórax, exudados y transudados, Linfoma no Hodgkin.

ABSTRACT

This is the story of a 50 year-old male subject with a 7-month illness characterized by myalgia, fatigue, and malaise. 5 months before being admitted to Dos de Mayo National Hospital (HNDM), he developed right pleural effusion requiring pleural drainage (1500-2500 mL/day). While in HNDM, the patient developed bilateral pleural effusion with increased triglycerides. A multiple-slice contrast spiral CT (TEM) of the chest showed mediastinal lymph node enlargement, bilateral pleural effusion, and the presence of fluid within the right posterior mediastinal pleura adjacent to D10-D11-D12, and an osteolytic image in D11 vertebral body. A left axillary lymph node biopsy revealed non-Hodgkin lymphoma (NHL), follicular type with large and small cells. The patient received a diet rich in medium-chain triglycerides and olive oil as a supplement, and he also received chemotherapy (dexamethasone, cyclophosphamide, doxorubicin, vincristine), being discharged after the first cycle. Chemotherapy was scheduled to be administered every 3 weeks, and drainage thoracocentesis were also scheduled to be performed during his probation period. After 5 months of treatment, bilateral chylothorax disappeared.

Key words: Chylothorax, exudates and transudates, non-Hodgkin lymphoma.

INTRODUCCIÓN

El quilotórax es una efusión linfática al espacio pleural procedente del conducto torácico por obstrucción o perforación del conducto torácico. El quilo es un material líquido que contiene grasas secretadas por células intestinales, transportadas por el conducto torácico hacia la circulación sistémica¹. Las causas generales de quilotórax son traumáticas, infecciosas, tumorales y trombóticas². Dentro de las causas no traumáticas en nuestro medio, destacan las condicionadas por adenopatías tuberculosas^{2,3}, por LNH de tipo folicular⁴ y ciertas malignidades⁵. El diagnóstico del quilotórax se realiza demostrando en líquido pleural: triglicéridos >110 mg/dl, relación: triglicéridos líquido pleural/sérico: >1 y relación: colesterol-líquido pleural/sérico: <1⁶. Un diagnóstico médico sólido de esta condición importa porque el drenaje diario a veces masivo del quilotórax asociado a terapéuticas inadecuadas es capaz de condicionar exitus letalis¹. Los objetivos del presente reporte son:

I) Enfatizar que mientras en quilotórax asociados a tuberculosis, la terapia antituberculosa resuelve el quilotórax; en pacientes con LNH de tipo folicular y en ciertas malignidades, los quilotórax devienen en recurrentes a consecuencia de recaídas de la enfermedad.

II) Proponer que independientemente de la etiología importa suministrar nutrición parenteral total y Octreotide (análogo de somatostatina), en casos de quilotórax^{1,7}.

III) Sostener que en todo derrame quiloso bilateral, se produce un incremento del volumen ganglionar o del número de ganglios en áreas por debajo, adyacentes o por encima de D5^{6,8}. IV) Proponer que la obstrucción o disrupción de las débiles paredes del conducto torácico en la mayoría de casos de LNH folicular, tuberculosis y ciertas malignidades podría deberse al flujo retrógrado del líquido linfático intraganglionar aferente a efectos del incremento del volumen ganglionar o a una compresión extrínseca por parte de ganglios adyacentes al conducto torácico, incrementados de volumen.

REPORTE DE CASO

Varón de 50 años, procedente del Hospital Nacional de Tingo María (Perú) transferido al Servicio de Neumología del HNDM, el 12/4/2011. Historia de cinco meses de enfermedad caracterizada por mialgias, astenia, y malestar

1 Servicio de Hematología del HNDM. Universidad Nacional de San Marcos, Lima-Perú.

2 Servicio de Neumología, HNDM. Universidad Privada San Martín de Porres, Lima-Perú.

3 Servicio de Neumología, HNDM. Universidad Nacional de San Marcos, Lima-Perú.

4 Residente de Neumología, HNDM. Universidad Nacional de San Marcos, Lima-Perú.

5 Servicio de Neumología, HNMDM, Lima-Perú.

6 Cirugía de Tórax y Cardiovascular, HNDM, Lima-Perú.

7 Jefe Servicio de Anatomía Patológica, HNDM, Lima-Perú.

general.³ meses antes de ingresar al Hospital N. de Tingo María presentó además: dolor torácico en hemitórax derecho tipo pleurítico, agregando dos meses después disnea a moderados esfuerzos, sudoración nocturna, tos productiva con expectoración blanquecina y pérdida ponderal (10 kg). Durante su permanencia en este hospital una radiografía de tórax mostró derrame pleural derecho. La toracocentesis: líquido pleural lechoso, ADA: 37 UI (N: 0-4), bacilo ácido alcohol resistente (BAAR), en esputo negativo en dos oportunidades. Hg: Leucocitos: 10 300 mm³, Hb: 13, 4 g/dl. Le insertan un tubo de drenaje torácico (TDT), en hemitórax derecho (HTD), retirado 7 días antes de transferirlo al HNDM.




Figura 1
Quilotórax

Examen físico a su ingreso al HNDM: P.A. 100/70 mm Hg, FC: 95/min, FR: 23/min T: 37° C. Examen preferencial de tórax y pulmones: murmullo vesicular (MV), abolido y matidez a la percusión en 1/3 inferior de HTD. MV audible en HTI. No ruidos agregados. Se diagnostica derrame pleural derecho a descartar quilotórax. Le recolocan el TDT (19/04/2011), drenando 2 500 cc de líquido lechoso y en los días siguientes +/- 1 500 cc diarios, hasta el 29/04/11. Después el flujo disminuye, presentando drenajes de 500 a 1000 cc diarios. La analítica del líquido pleural evidenció un quilotórax (ver Tabla 1).

Una tomografía espiral multicorte (TEM), de tórax con contraste (25/4/11), demostró: pleura mediastinal derecha conteniendo líquido (que no fué aspirado), adyacente a los cuerpos vertebrales: D10-D11-D12 a predominio derecho, adenopatías mediastinales, derrame pleural bilateral a predominio izquierdo e imagen osteolítica en cuerpo vertebral de D11.

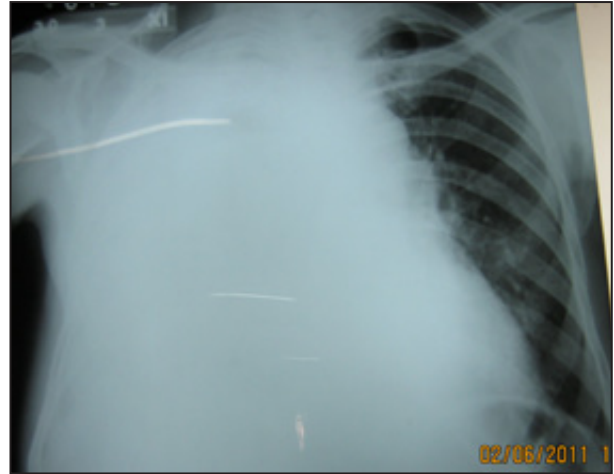


Figura 2
Radiografía A-P. Quilotórax bilateral

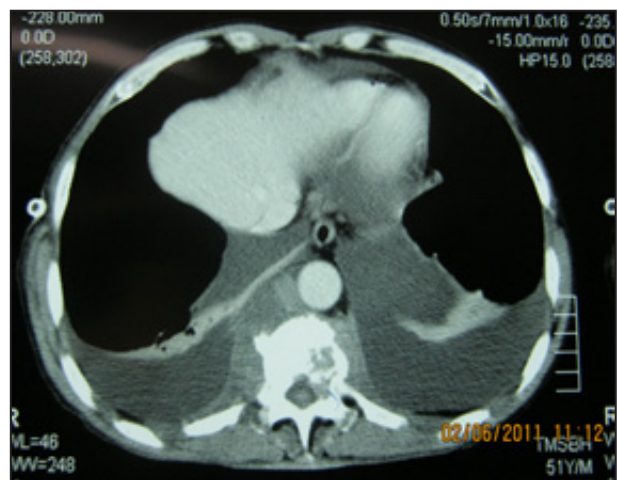


Figura 3
TEM con contraste. Quilotórax bilateral. Líquido en pleura mediastinal posterior derecha. Múltiples ganglios mediastínicos. Lesión osteolítica en cuerpo vertebral de D11

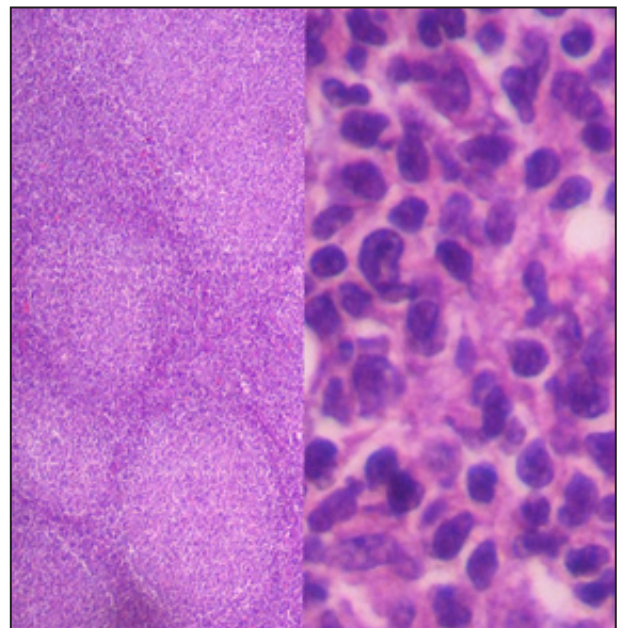


Figura 4
Linfoma no Hodgkin, tipo folicular

Un aspirado de médula ósea (06/05/11), reveló: hipoplasia celular moderada a expensas de la serie eritroide y ausencia de células neoplásicas malignas.

El servicio de Nutrición instauró una dieta alta en triglicéridos de cadena media. Al no disponerse de nutrición parenteral total (NPT), se agregó aceite de oliva como suplemento dietético, el mismo que fué suspendido por el desarrollo de deposiciones líquidas.

Durante su internamiento el paciente perdió peso (6 kg), presentando linfopenia a consecuencia de drenaje quiloso masivo (> 1 000 cc/día), cumpliendo criterios para manejo quirúrgico del quilotórax. Con el resultado del TEM, se interconsultó a Cirugía de Tórax para realizar

mediastinoscopia, biopsia de ganglios mediastinales y ligadura de conducto torácico, los mismos que fueron suspendidos tras conocerse el resultado de la biopsia de ganglio axilar izquierdo (24/05/11): LNH, folicular de células grandes y pequeñas.

Ante la creciente dificultad respiratoria inducida por el derrame quiloso masivo (ver radiografías y TACs), el paciente requirió recolocaciones de TDTs y múltiples toracocentesis evacuatorias bilaterales con drenajes de entre 1 500 - 2 500 cc/día, por vez.

Finalmente Oncología administró quimioterapia: Dexametasona, Ciclofosfamida, Doxorubicina, Vincristina, recibiendo el primer ciclo el 07/06/11, tolerado

Tabla 1.
Descripción de los exámenes auxiliares

		14/04/2011	05/05/2011	24/05/2011	31/05/2011	01/06/2011	Valor normal
Sangre	Leucocitos	10 000	13 370				6 000-9 000/mm ³
	Eosinófilos	1 200/mm ³	2 037/mm ³				0-500/ mm ³
	Abastados	200/mm ³	134/mm ³				0-400/mm ³
	Segmentados	6 600/mm ³	8 824/mm ³				550-7 500/mm ³
	Linfocitos	1 500/00 ³	267/mm ³				1 500-4 500/mm ³
	Hemoglobina	13,6				12,9	14 - 18 g/dl
	VSG	30 mm/hora					0-20 mm/hora
	Prot Totales	5,2				4,2	6-8 g/dl
Seralbuminas	2,7				1,9	3-4,5	
Suero	LDH	678 UI					0-320 UI
	PSA	1,1 ng/UI					0-4 ng/dl
	VIH-VDRL- AFP-ACE				No reactivo		No reactivo
	Triglicéridos				296 mg/dl		
	Colesterol				196 mg/dl		
Espudo	B.A.A.R	Negativo	Negativo				Negativo
	Gérmenes	negativo					Negativo
Heces					Negativo		Negativo
Liq. Pleural	Hongos	Negativo					Negativo
	ADA	33 UI			20,5 UI		0-5 UI
	LDH	335 UI					0-320 UI
	Aspecto	turbio	lechoso				transparente
	Proteínas	2,6					
	Leucocitos	760/mm ³					0-2/003
	Hematíes	650/003					
	Neutrófilos	35/mm ³					
	Linfocitos	725/mm ³					
	Triglicéridos	575mg/dl					
	Colesterol	84 mg/dl					
	B.A.A.R.	Negativo					
Gnglio AXIL.	Histología	LNH Folicular					
	Cultivo				Aeruginoso	pansensible	
	Hongos y BAAR			Negativo			Negativo
	MODS			Negativo			Negativo

adecuadamente siendo dado de alta al día siguiente, con programación de quimioterapias cada tres semanas e indicación de acudir a toracocentesis evacuatorias en forma periódica, condicional a dificultad respiratoria.

DISCUSIÓN

Los quilotórax presentan triglicéridos incrementados en líquido pleural^{1,3}. Aunque usualmente son exudados⁹, el presente caso corresponde a un trasudado. El diagnóstico del quilotórax se realiza demostrando en líquido pleural: triglicéridos >110 mg/dl, relación triglicéridos-líquido pleural/sérico: >1 (1,94) y relación: colesterol-líquido pleural/sérico: <1⁶ (0,42). Contrariamente, los pseudoquilotórax muestran predominancia de colesterol en el líquido pleural, ocurriendo en pleuras afibróticas con derrames pleurales crónicos¹⁰. Tanto en quilotórax como en pseudoquilotórax, el líquido pleural es espeso, opalescente, blanquecino o café con leche^{11,12}, debido al alto contenido de grasas.

Aunque los reportes de quilotórax en el Perú son escasos, las tres causas adquiridas no traumáticas más importantes en adultos a consecuencia de obstrucción o rotura de conductos torácicos, son las asociadas a adenopatías tuberculosas, LNH tipo folicular y ciertas malignidades^{13,14,15,16}. Por ser curable y de ocurrencia frecuente en nuestro país, cada caso de quilotórax -asociado o no a LNH- debe ser escrutado en busca de tuberculosis^{15,16}, que de otro lado también produce derrame pleural lechoso a predominio de triglicéridos. Tener en cuenta la existencia simultánea de LNH tipo folicular y TBC, asociados a quilotórax¹⁸. En el presente caso, un estudio MODS (Microscopic-observation, drug-susceptibility) y un test para BAAR en la biopsia del ganglio axilar ratificó la presencia exclusiva de LNH folicular y la exclusión de TBC ganglionar.

Como se sabe, la mayoría de quilotórax son derechos porque gran parte del conducto torácico se ubica en el hemitórax derecho^{19,20}. En tanto en este paciente el derrame pleural inicial fue derecho y posteriormente bilateral, la erosión inicial al conducto torácico ocurrió debajo de D5: D10-D12, en este caso.

Posteriormente el mayor crecimiento ganglionar o la emergencia de un conglomerado ganglionar -como se aprecia en la TAC de tórax del paciente- erosionó el conducto por encima de D5, ocasionando un derrame bilateral^{21,22,23}. Para nosotros, el incremento del volumen ganglionar asociado a LNH folicular, tuberculosis, etc, supone un incremento retrógrado de la presión del líquido linfático aferente en el interior de los ganglios, promoviendo la disrupción del conducto torácico. Alternativa o aditivamente, el efecto compresivo de las superficies nodulares (foliculares), externas de los ganglios, contribuiría a la disrupción^{23,24}, características mecánicas no presentes en los LNH difusos (variedad más común de LNH), en nuestro medio. En este caso, la velocidad con que apareció el derrame pleural bilateral, sugirió desde el inicio malignidad.

El LNH folicular, asociado a quilotórax no traumático^{25,26}, tiene actualmente un pronóstico de vida de entre cinco a diez años, siempre que se añada terapia biológica a la quimioterapia convencional. En nuestro caso cinco meses después de iniciada la quimioterapia (cinco ciclos), no hay vestigios de quilotórax. Existen reportes de LNH abdominales tipo folicular asociados a quilotórax (similares al nuestro), que lograron remisión completa tras recibir ocho ciclos de quimioterapia (R-CHOP)²⁶. Algunos quilotórax asociados a LNH refractarios a quimioterapia pueden ser tratados después exitosamente con radioterapia²⁷ no recurriendo aún cuando ocurra recaída del LNH^{27,28}. Los LNH foliculares con quilotórax bilaterales desarrollados durante el tratamiento, son mayormente atribuidos a recaídas de LNH. Los LNH que desarrollan quilotórax recurrentes requieren aspiraciones pleurales repetidas y pleurodesis con talco.

Los repetidos drenajes asociados a pérdidas de grandes cantidades de grasa, proteínas y linfocitos se asocian a alta mortalidad por deficiencias nutricionales, inmunodepresión y emaciación. La identificación de *Pseudomona aeruginosa* en el ganglio extirpado es en este caso, índice de inmunodepresión importante²⁹. El tratamiento debe incluir dietas bajas en grasas o nutrición parenteral total a fin de disminuir la cantidad de quilo. Si a esto se agrega un inhibidor de la secreción gastrointestinal (octreotida)^{7,22}, se evita la desnutrición. Otros tratamientos incluyen pleurodesis química, ligadura del conducto torácico, o derivación pleuroperitoneal³⁰.

AGRADECIMIENTOS

Al Dr : Juan Sosa Páucar, Jefe del Dpto. de Neumología del Hospital Dos de Mayo de Lima-Perú.

REFERENCIAS BIBLIOGRÁFICAS

1. Castañeda Saldaña Enrique, Barrera Melgarejo Elizabeth. Quilotórax no traumático: reporte de un caso. Revista Médica Herediana. 2005; 16 (4):285-287.
2. Sami Karapolat, Aydin Sanli and Ahmet Onen. Chylothorax due to tuberculosis lymphadenopathy: Report of a case. Surgery Today. 2008; 38 (10): 938-941.
3. M. Saumoy, M. Mirón, C. Oltra, F. Vidal, C. Richart. Quilotórax tuberculoso: caso clínico y revisión de la literatura. Anales de Medicina Interna (Madrid). 2005;22 (5):238-240.
4. M.M. Daly and I.H. Kunkler Chylothorax in non-Hodgkin's lymphoma managed by mediastinal radiotherapy Clinical Oncology. 1995; 7(6) 397-399.
5. A. Gutiérrez Macías, E. Lizarralde Palacios, J. M. Merino Múgica, S. Cabeza García, P. Martínez Odriozola, F. Miguel de la Villa. Quilotórax bilateral en un caso de adenocarcinoma metastásico primario desconocido. An. Med. Interna (Madrid).2006; 23 (4): 176-178.
6. MJ Amador Tejon,MD Garcia Robles, A Fernandez San Martin, MP Lopez Fonticiella. Quilotorax a tensión secundario a traumatismo cerrado de torax.Emergencia,2004;16:273-275.
7. M. Sirvent Ochando, P. López Villodre y M. J. Martínez Seguí. Soporte nutricional y tratamiento con octreótido del quilotórax. Nutr Hosp. Alicante. 2010;25 (1):113-119.
8. Octavio Tijerina de la Garza, Rodrigo E. Elizondo Omaña,

- Ruben Ruiz Fernández, Édgar Ortegón Galindo, Santos Guzmán López. Morfología del conducto torácico y su importancia clínica. *Medicina Universitaria, Mexico*. 2007;9 (35):72-76.
9. Light RW, MacGregor MI, Luchsinger PC, et al. Pleural effusions: the diagnostic separation of transudates and exudates. *Ann Intern Med* 1972; 77:507-13.
10. Hillerdal G. Chylothorax and pseudochylothorax. *Eur Respir J*. 1997; 10: 1157-62.
11. García-Zamalloa A, Ruiz-Iratorza G, Aguayo FJ, Gurrutxaga N. pseudochylothorax. *Medicine* 1999; 78: 200-207.
12. Richard W Light. Pleural diseases. Chylothorax and Pseudochylothorax. Chapter 26. 2007. Fifth Edition. Lippincott William and Wilkins.
13. Clinton H. Doerr, Mark S Allen, Francis C. Nichols and Jay H. Ryu. Etiology of chylothorax in 203 patients. *Mayo Clin Proc*. 2005;80 (7):867-870.
14. Surya Kant, Sanjay Kumar Verma, Sunish C Anand, Rajendra Prasad, Rajendra Kumar Verma. Development of bilateral chylothorax in a younger female secondary to tuberculosis. *Lung India*;28 (1):56-59.
15. P A Antón, J Rubio, P Casán, and T Franquet. Chylothorax due to Mycobacterium tuberculosis. *Thorax*. 1995 ; 50 (9): 1019.
16. M C Vennera, R Moreno, J Cot, A Marin, J Sanchez-Lloret, C Picado, and A Agusti-Vidal. Chylothorax and tuberculosis. *Thorax*. 1983; 38 (9): 694-695.
17. Fayyaz Baig, MBBS, Safdar G. Khan and Jawedabubaker Warind. Tuberculous and chylothorax. 2006; 130 (4): 304S.
18. Tan KL, Lim LC, Hsu AA, Eng P, Ong YY. Chylothorax: case report and review of literature. *Ann Acad Med Singapore*. 1997;26 (2):225-8.
19. M. Riquet, J. Assouad, F. Le Pimpec Barthes. Traitement du chylothorax. EMC (Elsevier Masson SAS), Techniques chirurgicales. *Thorax*. 2005: 42-466.
20. R Kropp, Schütz, E Weis. Bilateral chylothorax-case report and literature review. *Pneumologie Stuttgart Germany*.1991: 45 (12),: 1004-1009.
21. Anyl Kashyap Vineet majahan Jagdeep Whip Sushil gupta. Bylateral chylothorax, chylopericardium and chylous ascitis. 2011; *Lung India*; 28 (2)133-135.
22. Blaz Lesina B, María Aburto B. Uso de Octreotide (análogo de somatostatina) en un caso de quilotórax bilateral secundario a linfoma. *Rev Méd Chile*. 2005; 133: 1473-1476.
23. Han SG, Heo JH, Lee KI, Kim HJ, Pai YM, Whang YH, Yeo DS. A Case of Idiopathic Bilateral Chylothorax Treated by Conservative Approach. *Tuberc Respir Dis. Korea*. 1998;45 (5):1082-1086.
24. Marcus Simmgen, Edward S. Newlands, Barbara M. Southcott and David M. Vigushin. Bilateral chylothorax due to retrosternal goiter in a patient with non-hodgkin's lymphoma. *Medical Oncology*.2001; 18 (2): 153-157.
25. Saul A. Rosenberg Follicular Lymphoma Revisited. *Journal of Clinical Oncology*.2008; 26 (4): 515-516.
26. Hanaoka N, Nagao H, Murakami T, Chijiwa T, Suganuma T. A case of follicular lymphoma with onset of chylothorax. *Nihon Kokyuki Gakkai Zasshi*. 2007 Jan;45(1):31-5.
27. B. J. Asuquo and G. A. Gould. Recurrent chylothorax in a patient with non-hodgkins lymphoma: case report. *East African Medical Journal*. 2004; 81 (4): 215-217.
28. Johanna Gerstein, Dorothea Kofahl-Krause, Jörg Frühauf and Michael Bremer Complete Remission of a Lymphoma-Associated Chylothorax by Radiotherapy of the Celiac Trunk and Thoracic Duct. *Strahlentherapie und Onkologie*. 84: 484-487.
29. Sergio G. Carbia, Adrian Hochman, Ignacio Dei-Cas, Cesar Lagodin, Asunta Melgar, Miguel Allevato y Alberto Woscoff. Linfomas cutáneos ulcerados. Diez años de experiencia. *Medicina (B. Aires)*. 2000; 60:565-569.
30. Youry Riveros, Petro Shevchuk, Felicia Lazo. Manejo de quilotórax posquirúrgico: Clipaje del conducto torácico y derivación pleuroperitoneal por toracosopia. *Anales de la Facultad de Medicina*. 2005;66 (3): 241-246.

CORRESPONDENCIA

Víctor Mechán Méndez

Recibido: 01/12/10

Arbitrado: Sistema por pares

Aprobado: 02/01/11